

Roma, al Bambin Gesù gemelle siamesi separate con successo

Data: 11 settembre 2017 | Autore: Alessio De Angelis

Gemelli siamesi

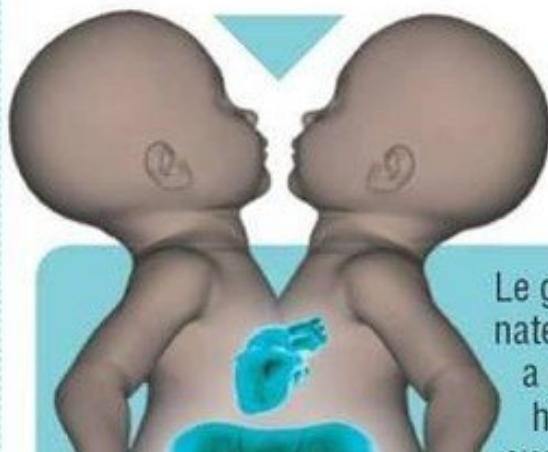
Sono classificati in base al punto del corpo che li unisce

Percentuale di casi sul totale delle nascite di siamesi

Craniopago (scatola cranica) 18%



Toraco-onfalopago (torace-addome) 28%



Craniopago (scatola cranica)



Altopago 10%

Le gemelline nate a Bologna hanno

Altri tipi 28%

ROMA, 9 NOVEMBRE- All'Ospedale Bambin Gesù di Roma sono state separate due gemelle siamesi di origine algerina, unite per l'addome ed il torace e con fegato e cuore in comune.

L'intervento ha richiesto 10 ore di camera operatoria ed un'alternanza di oltre 40 persone e 5 diversi équipe medici. Prima di intervenire direttamente sulle due piccole erano state create delle stampe e dei modelli in 3D per capire come agire nel migliore dei modi, infatti questo intervento avrebbe richiesto 18-20 ore ma il suo dimezzamento ha permesso di non danneggiare con una dose troppo alta di anestesia la salute delle pazienti.

Questo è l'unico caso di separazione avvenuto in Italia da oltre 30 anni; negli anni 80 venne eseguito uno stesso intervento, ma su due gemelli siamesi maschi toraco-onfalopaghi (con torace ed addome uniti). L'ospedale ha inoltre annunciato che un'altra coppia di gemelli siamesi, già ricoverata nel reparto di Neonatologia, verrà separata nelle prossime settimane.[MORE]

Fonte immagine: www.quotidiano.net

Alessio De Angelis

Articolo scaricato da www.infooggi.it

<https://www.infooggi.it/articolo/roma-al-bambin-gesu-gemelle-siamesi-separate-con-successo/102653>